Stanford University Library
NOV
16
1904

BEITRAG ZUR KASUISTIK

DER

DARMSTENOSE NACH BRUCHEINKLEMMUNG.

INAUGURAL-DISSERTATION

ZUR

ERLANGUNG DER DOKTORWÜRDE

DER

HOHEN MEDICINISCHEN FAKULTÄT

DER

RUPRECHT-KARLS-UNIVERSITÄT

ZU

HEIDELBERG

VORGELEGT VON

BERNHARD BAISCH,
APPROB. ARZT.

Dekan:
Geh. Rat Prof. Dr. **Knauff.**

Referent:
Wirkl. Geh. Rat Prof.
Dr. **Czerny,** Excellenz.

TÜBINGEN
DRUCK VON H. LAUPP JR
1904.

BEITRAG ZUR KASUISTIK

DER

DARMSTENOSE NACH BRUCHEINKLEMMUNG.

INAUGURAL-DISSERTATION

ZUR

ERLANGUNG DER DOKTORWÜRDE

DER

HOHEN MEDICINISCHEN FAKULTÄT

DER

RUPRECHT-KARLS-UNIVERSITÄT

ZU

HEIDELBERG

VORGELEGT VON

BERNHARD BAISCH,
APPROB. ARZT.

Dekan:
Geh. Rat Prof. Dr. **Knauff.**

Referent:
Wirkl. Geh. Rat Prof.
Dr. **Czerny**, Excellenz.

TÜBINGEN
DRUCK VON H. LAUPP JR
1904.

Dass nach Reduktion eingeklemmter Hernien durch Taxis oder auf operativem Wege kürzere oder längere Zeit später wiederum Stenose des Darms auftreten kann, wodurch also der Dauererfolg beeinträchtigt wird, ist eine Beobachtung, die man, wie es scheint, in gar nicht so seltenen Fällen machen kann, über die sich aber in der Litteratur nur verhältnismässig wenig zahlreiche Mitteilungen finden. Aus früheren Jahren ist es vor allem Streubel(1), der im Jahre 1864 in seiner Abhandlung: „über die Scheinreduktionen von Hernien und insbesondere von eingeklemmten Hernien" auch auf die Ursachen der mehr weniger bald nach Taxis oder Herniotomie auftretenden inneren Einklemmungen ausführlich eingeht und eine Zusammenstellung von 14 bis dahin beobachteten Fällen giebt. Klemm(2), der eine Reihe der Streubel'schen Fälle citiert, konnte ihnen noch einen neuen hinzufügen. Sonst fand ich vereinzelte ähnliche Beobachtungen nur in der ausländischen Litteratur mitgeteilt, von Treves (3), Heath(4), Teale (5), Nicaise (6).

Erst als im Jahre 1892 Garrè (7) über eine eigenartige „röhren-

förmige“ Form narbiger Stenose nach Brucheinklemmung berichtete, wurde das Interesse der Chirurgen wieder darauf gerichtet, und es folgten nun eine Reihe ähnlicher Beobachtungen. Aus der mir zur Verfügung stehenden Litteratur konnte ich, mit dem Garrè'schen, 13 Fälle zusammenstellen. Drei Fälle ebenfalls röhrenförmiger Stenose wurden von Maas (8), Schulz (9) und Luksch (10) mitgeteilt, denen Haasler (11) und Jerusalem (12) ähnliche Befunde in je einem Falle anschliessen konnten. Dann fand ich auch wieder Bilder, die mehr den von den früheren Autoren entworfenen entsprachen, beschrieben, so von Thomson (13) in zwei Fällen, Crampe (14) und Goebell (15) in je einem Falle, von Jerusalem (12) in seinem zweiten Falle, und aus dem Berichte von Fuchsig (16) über die in den Jahren 1889—1901 an der 1. chirurgischen Klinik zu Wien ausgeführten Darmresektionen konnte ich zwei ähnliche Fälle entnehmen. Auch in allgemeineren Abhandlungen über die Behandlung brandiger Brüche begegnen wir Warnungen vor diesen Folgeerscheinungen. Es dürfte daher von allgemeinerem Interesse sein, wenn im folgenden eine Reihe von 6 Fällen, die in der Heidelberger chirurgischen Klinik zur Beobachtung kamen, mitgeteilt werden.

Zuvor möchte ich jedoch kurz auf die von den meisten Autoren aufgestellte Einteilung der verschiedenen Veränderungen des Darmes eingehen, wodurch Passagestörungen nach stattgefundener und behobener Brucheinklemmung zu stande kommen können. Streubel unterscheidet hauptsächlich zwei Arten von Krankheitsbildern:

1. Fälle, bei denen auch nach der Taxis oder Herniotomie die Ileuserscheinungen fortdauern, die also den Verdacht auf Scheinreduktion erwecken könnten. Goebell u. A. bezeichnen diese Formen als primäre oder akute Stenosen.

2. Fälle, in denen sich erst sekundär durch Narbenkontraktion die Stenose ausbildet.

Das Zustandekommen der ersten Art erklärt Streubel (1) folgendermassen. Bei akuten, heftigen Einklemmungen tritt eine rasche kongestive Anschwellung der Darmschlinge ein. Nur die Einklemmungsstelle kann sich nicht ausdehnen, sie wird nach innen vorgebuchtet, und es kann eine Druckwirkung herauskommen, die mit der Ligatur bei Gefässunterbindung grosse Aehnlichkeit hat. Wie bei der Arterienligatur die Intima wird hier die Mucosa, zum Teil auch die Muscularis durchgequetscht. Durch Bildung eines fibrinösen Exsudates auf diesen Ulcerationen kann es zu Stenosierung ja selbst Obliteration durch Verkleben beider Darmwandungen kommen.

Als Beweis führt er die Fälle von Ritsch, Bishopp, Tessier, Louis Chapel und Heyfelder an. Er selbst konnte in einem Falle die Trennung der Schleimhaut beobachten. Klemm (2) legt auf die Infiltration und Schwellung des submucösen Gewebes, wodurch ein scharf ins Darmlumen vorspringender querer Wulst entsteht, grossen Wert, wobei die Lähmung des zuführenden Darmschenkels das Weiterbestehen des Wulstes begünstigt.

Weit häufiger als diese primären sind die sekundären, narbigen Stenosen. Zu ihnen sind auch die in der Folge mitgeteilten 6 Fälle zu zählen. Das gewöhnliche Krankheitsbild ist ungefähr folgendes. Bald nach der Operation oder der Taxis, bisweilen jedoch erst Jahre lang später, treten Passagestörungen des Darms mit ihren bekannten Symptomen auf. Sie können sich sofort bis zum völligen Darmverschluss steigern, können aber auch wieder zurückgehen, um sich nach einiger Zeit in einer zweiten Attacke zu wiederholen. So können mehrere Anfälle einander folgen, in deren Zwischenzeit die Patienten bald mehr bald weniger vollkommen beschwerdefrei sind, bis einmal bei starker Peristaltik das Hindernis nicht mehr überwunden werden kann und Ileus eintritt. Die pathologischen Veränderungen, die dazu führen, können von der Mucosa ausgehen. Sie werden gewöhnlich unter der Bezeichnung „innere Narbenstrikturen“ zusammengefasst und den „äusseren Strikturen“, die durch Peritonealschwielen erzeugt werden, gegenübergestellt.

In der Mehrzahl der Fälle wird eine scharfe Trennung nach diesen beiden Gesichtspunkten nicht durchführbar sein, das sind diejenigen, in denen die ganze Darmwand an der Schädigung beteiligt ist. Hierzu möchte ich auch die mir zu Gebote stehenden Beobachtungen zählen.

Der erste Fall ist bereits von Bundschuh (17) in einer Zusammenstellung der in den Jahren 1889—1901 an der Heidelberger Klinik operierten incarcerierten Hernien veröffentlicht, der zweite und dritte Fall von Marwedel (18) in dem Jahresbericht der Heidelberger chirurgischen Klinik vom Jahr 1898.

1. Friedrich L., 35j. Landwirt, aufgen. 21. I. 92. Pat. hat schon seit mehreren Jahren einen rechtsseitigen Leistenbruch, da er aber nie Beschwerden davon hatte, trug er keine Bandage. Am 20. I. 92 trat nun bei der Arbeit der Bruch stark hervor. Sofort traten auch Erbrechen und heftige Schmerzen in der Bruchgegend auf. Es wurde auswärts mehrmals erfolglos die Taxis versucht und Pat. deswegen der Klinik überwiesen.

Status: Das Abdomen zeigte sich stark aufgetrieben und schmerzhaft, in der rechten Inguinalgegend ein faustgrosser Tumor. Auch jetzt wurde die Taxis vergeblich versucht und daher sofort die Operation angeschlossen.

Operation (Prof. Jordan): Der Bruchsack wurde stark verdickt und adhärent gefunden. Nach der Eröffnung desselben entleerten sich mehrere ccm hämorrhagischen Bruchwassers. Das Vorziehen des Darmes gelang nicht, als Grund ergab sich ein zweiter interstitieller, im Leistenkanal selbst gelegener Bruchsack, nach dessen Spaltung eine zweite Einschnürung der Darmschlinge durch einen mit dem Bruchsacke verwachsenen Netzzipfel zu Tage trat. Beim Hervorziehen des Darmes fand man nun eine ca. 12 cm. lange, dunkelblaue Ileumschlinge mit starken Schnürfurchen, im Mesenterium mehrfache Hämorrhagien. Da der Darm sich zu erholen schien, wurde er reponiert und die Radikaloperation angeschlossen.

In den ersten Tagen öfters Erbrechen, starker Meteorismus und wenig Stuhl. Am 3. Tage trat auf Einlauf reichlich Stuhlgang ein, worauf sich das Allgemeinbefinden besserte. In der 3. Woche bildete sich an der Operationswunde eine Fistel aus, die Eiter und nekrotische Gewebsfetzen entleerte. Die Fistel wurde dilatiert, wobei sich in der Tiefe nekrotisierende Aponeurose zeigte. Bei offener Behandlung der Wunde stiess sich die nekrotische Fascie bald ab. Bei gutem Allgemeinbefinden und guter Beschaffenheit der Wunde konnte die Sekundärnaht gemacht werden. Die Wunde heilte nun rasch und am 43. Tage p. op. konnte der Pat. mit linear geheilter Wunde entlassen werden.

Bald nach seiner Entlassung stellte sich ziemlich hartnäckige Obstipation ein, die Stuhlentleerung erfolgte nur alle 2—3 Tage auf Einläufe und war mit Schmerzen in der Gegend der Narbe verbunden. Alle 5—6 Tage stellte sich ferner Erbrechen ebenfalls mit Schmerzen im Leib ein. Pat. konnte höchstens 1—2 Stunden im Tag ausser Bett zubringen und kam in seiner Ernährung sehr herunter. Die letzte Stuhlentleerung erfolgte vor 2 Tagen. Am Tag darauf bemerkte Pat. an der Narbe eine gerötete und sehr empfindliche Anschwellung. In der folgenden Nacht brach sie auf, und es entleerte sich sofort massenhaft dünner Kot, worauf die Schmerzen nachliessen. Pat. suchte deswegen von neuem die Klinik auf. (12. IV. 92) 5 Wochen nach seiner Entlassung.

Status: Pat. ist sehr stark abgemagert. Das Abdomen ist etwas aufgetrieben, auf Druck nicht schmerzhaft, überall tympanitisch klingend. An dem äusseren Ende der etwas livid verfärbten Narbe befindet sich eine fünfpfennigstückgrosse mit schlaffen Granulationen ausgefüllte Fistelöffnung. Aus derselben entleert sich spontan und auf Druck dünnflüssiger gelblicher Kot. In der Umgebung der Narbe besteht etwas derbe Infiltration.

In den folgenden Tagen bildete sich im Verlaufe der Inguinalnarbe noch eine weitere Fistel aus. Neben Kot entleert sich jetzt auch Eiter.

Stuhl erfolgt nur alle zwei Tage auf Abführmittel per anum. Da die Kotentleerungen durch die Fistel immer stärker wurden, wurde am 2. V. 92 die Operation beschlossen.

Operation (Geh. Rat Czerny): Ca. 15 cm langer Schnitt in der alten Narbe spaltete die Muskelschicht nach oben und legte die Fistelöffnung frei. Nachdem der buchtige Abscess ausgelöffelt war, blieb die Darmfistel in der Tiefe frei, und aus derselben quoll Dünndarmkot in Massen, sodass eine Orientierung unmöglich schien. Es wurde deswegen fingerbreit oberhalb des Poupart'schen Bandes ein zweiter Schnitt angelegt und durch diesen das Peritoneum eröffnet. Nun kam man auf erweiterten mit fibrinösen Pseudomembranen bedeckten Dünndarm, dessen Verfolgung nach unten bis in die faustgrosse Abscesshöhle wohl gelang, aber durch den hervorquellenden Dünndarminhalt wurde wieder der Ueberblick erschwert. Neben der Bruchpforte lag eine zweite Dünndarmschlinge an der Bauchhaut fest adhärent, welche durch ihre Enge als zweifellos unterhalb des Hindernisses liegend sich manifestierte und ebenfalls mit einer Fistel versehen war. Erst nachdem einige Darmschlingen hervorgezogen waren, konnte man das ganze Konvolut isolieren und vorziehen. Nun zeigte sich, dass der erweiterte Darm frei in eine Abscesshöhle mündete, welche vom Mesenterium und Peritoneum parietale gebildet wurde. Der rückführende Darmschenkel, welcher den Inhalt des Abscesses abführte, zeigte ein kaum fingerdickes Lumen. Es wurde nun der Darm an gesunden Stellen ober- und unterhalb des Abscesses mit elastischen Ligaturen versehen, und das weitere Lumen senkrecht, das engere schief zur Achse des Darms, das Mesenterium im Bogen reseciert. Die Mesenterialgefässe wurden isoliert ligiert, der Mesenterialschlitz mit 12 Knopfnähten vereinigt. Dann folgte die Vereinigung der Darmlumina durch die Naht, wozu das abführende engere Stück durch Schlitzung noch etwas erweitert werden musste; Naht des H-förmigen Muskel-Fascienschnittes mit versenkten Catgutnähten; Drainage der unteren Partien der Wunde. Operationsdauer 3 Stunden.

Anatomische Diagnose: Das exstirpierte Darmkonvolut besteht aus: 1) einem 18 cm langen, stark hypertrophierten Dünndarmstück oberhalb der Abscesshöhle gelegen. Dasselbe mündet mit weitem Lumen, dessen Grenzen durch einen Schleimthautsaum scharf gezeichnet sind in die Wandungen der Abscesshöhle ein. 2) Aus der Wandung der stark faustgrossen Abscesshöhle, die an der Innenfläche granuliert. 3) Aus einem 48 cm langen, zeigefingerdicken atrophischen Dünndarmstück, welches mit einer kleinfingerweiten Oeffnung aus der Abscesshöhle austritt und ca. 14 cm unterhalb die oben genannte etwas eingerissene Fistelöffnung enthält.

Im weiteren Verlauf trat noch häufig Erbrechen auf, zum Teil auch Schmerzen im Leib, der meteoristisch gebläht war. Die Wunde heilte jedoch reaktionslos, nur der Drainkanal behielt mässige Eiterung, doch

entleerte sich nie Kot. Stuhlgang trat am 7. Tag spontan ein. Am 16. Tag p. op. wurde Patient auf Wunsch entlassen. — Die Anfrage nach dem jetzigen Befinden des Patienten blieb unbeantwortet.

2. Jakob T., 63 j. Landwirt, aufgen. 22. VII. 98. Im Jahre 1884, also vor 14 Jahren war auswärts Operation einer linksseitigen incarcerierten Leistenhernie gemacht worden. Seit der Zeit hat Pat. Stuhlbeschwerden. Er kann nur alle paar Tage Stuhlgang erzielen, dabei hat er häufig Schmerzen und starkes Kollern im Leib. Vor 3 Tagen trat nun absolute Stuhlverhaltung ein, zugleich heftiges Erbrechen und starke Leibschmerzen.

Status: Alter magerer Mann mit starker Arteriosklerose. Das Abdomen ist stark aufgetrieben. Man kann deutliche Peristaltik der geblähten Dünndarmschlingen erkennen, die bis in die Gegend der linksseitigen alten Herniotomienarbe verfolgbar ist.

Operation (Geh. Rat Czerny): Längsschnitt am Aussenrand des linken Rectus. Nach partieller Eventration findet sich eine alte parietale Adhäsion, durch die eine Dünndarmschlinge in der Gegend der alten Narbe fixiert und abgeknickt ist, ausserdem oberhalb davon eine narbige Stenose, offenbar von der alten Schnürfurche des eingeklemmten Bruches ausgegangen. Der Dünndarm ist oberhalb dieser Stenose enorm dilatiert und zeigt eine Reihe oberflächlicher Distensionslücken. Bei der Eventration der Darmschlingen und Lösung der zahlreichen Adhäsionen platzte eine solche Distensionsstelle, wobei sich massenhaft Kot nach aussen und auf die Darmschlingen ergoss. Dieselben wurden so gut als möglich gereinigt und eine seitliche Enteroanastomose mit Murphyknopf zwischen dem erweiterten und zusammengefallenen Darmteil gemacht. Die Knopfanastomose wurde mit einigen Lembert'schen Nähten übernäht und die Bauchwunde drainiert.

Nach der Operation trat unter zunehmender Pulsschwäche Collaps und Exitus am 25. VIII. 98 ein.

Sektion ergab folgendes: In der linken Bauchseite eine drainierte Wunde. In den Darm eingegossenes Wasser fliesst an der Knopfstelle nicht aus, doch fliesst es weniger gut durch den Knopf als an demselben vorbei durch die ausgeschaltete Darmschlinge in den abführenden Schenkel. Die ausgeschaltete Darmschlinge ist am Peritoneum parietale durch alte, bindegewebige Adhäsionen fest angeheftet, der oberhalb davon liegende Darmteil ist stark dilatiert, und es finden sich Serosadehiscenzen, denen weniger auffallende Veränderungen der Schleimhaut entsprechen, sie sind zum Teil übernäht. Es besteht diffuse fibrinöse Peritonitis am stärksten über den dilatierten Darmschlingen. In den übrigen Organen finden sich wesentlich Altersveränderungen.

In diesen zwei Fällen finden wir manche Uebereinstimmung.

In beiden traten bald nach der Operation einer incarcerierten Hernie wieder neue Passagestörungen im Darme auf, die im Fall I. zur Bildung einer Kotfistel, im Fall II. zur akuten Stenose führten und dadurch einen erneuten Eingriff notwendig machten. Bei beiden sehen wir dann die Stenose durch Adhärenz der früher eingeklemmten Darmschlinge an der alten Narbe und durch Fortbestehen der Schnürfurchen zu Stande kommen. Trotz der langen Zeit (14 Jahre) zwischen der Operation der incarcerierten Hernie und dem Auftreten des Ileus im zweiten Falle kann an einem ursächlichen Zusammenhang beider nicht gezweifelt werden. Die Erklärung finden wir in dem geringen Grade der Verengerung des Darmlumens, so dass auch nach der Enteroanastomose bei der Obduktion in den Darm eingefülltes Wasser leichter durch die verengte Stelle als durch die Anastomose abfloss. Durch starke Peristaltik und dadurch bedingte Hypertrophie hatte der zuführende Schenkel das Hindernis so lange überwinden können, bis durch die allmählich zunehmende Dehnung des Darms bis zu und über das Maximum hinaus (Distensionslücken!) die ausgleichende Hypertrophie nicht mehr genügte und damit Parese auftreten musste, die zu dem akuten Darmverschluss führte. Im ersten Falle war die Schädigung der Darmwand viel hochgradiger, obgleich es bei der Herniotomie nicht den Anschein gehabt hatte. Der Darm war nicht mehr lebensfähig. Es trat daher Nekrose und Einschmelzung der Wandschichten an den am schwersten geschädigten Stellen, den beiden Schnürringen, ein und führte zur Perforation. So glaube ich wenigstens die Fistelbildung gerade an den beiden Stellen, die ungefähr die gleiche Entfernung hatten, als der Länge der früher incarcerierten Darmschlinge entsprach, erklären zu müssen. Die schon ausgebildete Adhäsion verhütete nach der Perforation die Entstehung einer diffusen Peritonitis und führte zur Bildung eines abgesackten Abscesses, der im weiteren Verlaufe die Bauchdecken durchbrach und dadurch den Kotmassen freien Abfluss gestattete, was die Beschwerden des Patienten auf einige Zeit milderte.

Soviel zur Erklärung des klinischen Verlaufes beider Fälle. Von den pathologisch anatomischen Veränderungen, der parietalen Adhäsion und dem Fortbestehen der Schnürfurchen, ist das Zustandekommen der ersten leicht zu erklären. Es ist bekannt, dass der Darm nach der Reposition bei Operationen nur sehr geringe Bewegungen ausführt. Man kann ihn, wenn man Gelegenheit dazu hat, nach ein paar Tagen noch an der gleichen Stelle liegend finden, an die er bei der Operation gebracht worden ist (Hofmeister) (19).

Wie viel mehr wird dies bei dem durch die vorausgegangene Einklemmung mehr oder weniger paretischen Darm der Fall sein. Er liegt also nach der Operation dicht hinter der Wunde. Dazu kommt andererseits die Disposition des Peritoneums, das durch die Cirkulationsstörung im Bruchsack und durch die Manipulationen bei der Herniotomie in entzündlicher Reizung sich befindet, zu Verklebungen mit der Nachbarschaft. Ist die Adhäsion an der Bauchwand zu Stande gekommen, so kann sie allein schon Stenose des Darms erzeugen, wofür die Fälle von Heath (4) und Teale (5) Beispiele sind. Bei starker Peristaltik wird der Darm an der fixierten Stelle nach oben gezogen und auf diese Weise geknickt.

Der Stenose an den Schnürfurchen werden wir noch mehrmals begegnen, ich will sie deshalb, um Wiederholung zu vermeiden zum Schlusse besprechen.

Im folgenden Falle haben wir ein ganz ähnliches Krankheitsbild. Eine incarcerierte Cruralhernie war durch Taxis zurückgebracht worden, seit der Zeit bestehen Stuhlbeschwerden, die sich im Verlaufe von 11 Wochen so sehr steigerten, dass ein erneuter Eingriff nötig wurde.

3. Margarethe H., 50j. Landwirtsfrau, aufgen. 18. X. 98. Pat. hat bisher schwerere Erkrankungen nicht durchgemacht. Schon seit langer Zeit bestand ein rechtsseitiger Schenkelbruch. Vor 11 Wochen traten plötzlich Zeichen der Einklemmung auf, ein Arzt konnte aber erst nach 10 Stunden zugezogen werden. Er brachte dann nach längeren Versuchen den Bruch wieder zurück. Seit jener Zeit hat die Patientin dauernd Darmbeschwerden. Sie bestehen hauptsächlich darin, dass nach zeitweise geregeltem Stuhl plötzlich heftige Schmerzen mit nachfolgenden Durchfällen auftraten, darauf dann wieder Verstopfung. Dieses wiederholte sich mehrmals in regelmässiger Reihenfolge. In der letzten Zeit erfolgte der Stuhlgang nur noch auf Abführmittel. Ausserdem wird sie sehr geplagt von einem fast ununterbrochenen Kollern und Gurren mit Schmerzen hauptsächlich in der Inguinalgegend. Erbrechen ist bisher noch nicht eingetreten. Blut hat Patientin nie im Stuhl bemerkt.

Status: Schmächtige, magere, aber nicht kachektische Frau. Die Brustorgane sind vollkommen normal. Der Leib ist stark aufgetrieben und gespannt. Kein Erguss, keine abnorme Dämpfung, kein Tumor nachweisbar. Alle 5—10 Minuten zeigt der Darm ausserordentlich starke Kontraktionen, die sich durch die Bauchhaut deutlich abzeichnen. Dabei ist starkes Kollern hörbar. Die Kontraktionswellen scheinen sich etwas rechts unten vom Nabel zu brechen, besondere Druckschmerzhaftigkeit ist hier nicht vorhanden.

Leber und Milz sind nicht vergrössert. Per rectum ist nichts Abnormes nachzuweisen.

Klinische Diagnose: Darmstenose nach Hernia incarcerata.

Operation: 24. X. 98 (Geh.-Rat Czerny). Da es nicht mit Sicherheit feststand, ob das Hindernis rechts oder links der Medianlinie zu suchen sei, wurde ein 12 cm langer Medianschnitt angelegt, wobei sich etwa 1 Tasse klebriger Ascites entleerte. Man kam nun sofort auf eine Partie leerer, enger Dünndarmschlingen gegen stark geblähten und erweiterten Dünndarm. Beim weiteren Hervorziehen zeigte sich dann an der Grenze zwischen Jejunum und Ileum eine Verdickung des Darmes mit einem etwa bleistiftdicken Peritonealzipfel, der wie eine abgelöste Adhäsion aussah. Der Dünndarm auf der einen Seite dieser Stelle war auf das Doppelte erweitert und verdickt, auf der anderen Seite atrophisch und zusammengefallen. Zunächst wurde oberhalb der Stenose ein Längsschnitt an der Konvexität des Darmes gemacht und von diesem aus zuerst mit dem kleinen Finger, dann mit einer Sonde die Sondierung versucht, doch vergebens. Erst als auf der atrophischen Seite der Dünndarm eröffnet wurde, konnte man von hier aus mit einer Knopfsonde durch die gewundene Stenose kommen. Die beiden Oeffnungen wurden mit einander verbunden und auf diese Weise ein etwa 5 cm langer Schnitt, der die Stenose spaltete, am Darm angelegt, aus dem sich ein querer Schleimhautwulst zapfenförmig vordrängte. Es wurde nun der Längsschlitz des Darmes in Querrichtung geschlossen und auf diese Weise die Stenose beseitigt. Nach Lösung der Darmklemmen wurden noch 2 schwache Stellen der Naht durch Lembert'sche Nähte übernäht, die Bauchwunde durch tiefgreifende Seidennähte geschlossen. Operationsdauer 3/4 Stunden.

Der Heilungsverlauf war, abgesehen von einer leichten und bald vorübergegangenen Bronchitis ungestört. Die Nähte wurden am 8. Tag entfernt. Die Darmfunktion war dauernd gut, so dass Patientin am 24. Tag p. oper. geheilt entlassen werden konnte. — Ende 1899 wurde auf Nachfrage mitgeteilt, dass das Befinden dauernd gut geblieben war. Erneute Anfrage im Febr. d. J. ergab, dass die Patientin bis jetzt beschwerdefrei geblieben ist.

Ein Zusammenhang der Stenose mit der früheren Incarceration war schon vor der Operation als sehr wahrscheinlich angenommen und deshalb die klinische Diagnose: „Darmstenose nach incarcerierter Hernie" gestellt worden. Durch den anatomischen Befund konnte sie bestätigt werden. Nach ihm müssen wir die Stenose in der Hauptsache wohl als durch äussere Ursachen bedingte auffassen, denn wir finden die Schleimhaut stark nach innen vorgewulstet und makroskopisch nicht wesentlich verändert. Eine lokale Peritonitis ist dagegen zweifellos vorhanden, sie hatte zu Adhäsions-

bildung und zu der Verengerung des Darmes geführt. Da wir den Darm an der betreffenden Stelle verdickt finden, liegt die Möglichkeit vor, dass es sich nicht um Narbenkontraktion, wodurch der Darm umschnürt und die Mucosa nach dem Lumen zu vorgebuchtet wird, sondern um ein starres Exsudat in den Darmwandschichten handelt. Bei Streubel (1) finden wir solche Zustände als eine der Ursachen, die nach Incarceration zu Verengerung des Darmes führen können, beschrieben. Er hält sie aber nur für eine Art Vorstadium, aus dem durch Organisation des Exsudates und sekundäre Narbenretraktion der Verengerungsprocess fortschreitet. Jerusalem (12) konnte einen Fall beobachten, in dem ein solches chronisches Oedem in sehr ausgedehntem Masse vorhanden war und dadurch zur Stenose führte. Der auffallenden und interessanten Eigenart wegen möchte ich ihn in seinen Hauptpunkten hier schildern.

Bei einem 55j. Mann traten plötzlich heftige Einklemmungserscheinungen einer schon Jahre lang bestehenden Leistenhernie ein. Bei der Operation fand sich Netz, das reseciert wurde; hierauf die Radikaloperation nach Bassini angeschlossen. Nach 2 Monaten traten wieder Darmbeschwerden ein, die auf eine Stenose schliessen liessen. Bei der zweiten Operation fand man als Grund derselben ein 15 cm langes, starres Darmstück, dessen Wand 3 cm dick war. Die Verdickung war hauptsächlich auf Rechnung der Serosa und Subserosa zu setzen. Die Subserosa war ausserordentlich gefässreich, mit grossen weitmaschigen Lymphspalten, die mit einer homogenen Masse gefüllt waren. Stellenweise fand sich zellreiches junges Bindegewebe. Die Serosa war ebenfalls verdickt und mit fibrinösen Auflagerungen bedeckt, die zu ausgedehnten Adhäsionen Veranlassung gegeben hatten. Mucosa und Submucosa waren wenig ödematös geschwellt und nach innen vorgewulstet.

Die Erklärung, die Jerusalem für diesen Befund giebt. und die er in einem Fortschreiten der Entzündung des incarceriert gewesenen Netzes auf das Peritoneum benachbarter Darmpartien findet, ist nicht ganz verständlich. Ich möchte eher glauben, dass auch der Darm vorgefallen war, an dem durch die Cirkulationsstörung bei der Incarceration obige Veränderungen bedingt wurden.

Dass sich bei der mikroskopischen Untersuchung an verschiedenen Stellen zellreiches junges Bindegewebe fand, spricht sehr für die Auffassung Streubel's, dass die Infiltration der Darmwand mit „plastischem Exsudat“ kein bleibender Zustand ist. Die zweite Operation war ca. 9 Wochen nach der Herniotomie gemacht wor-

den, offenbar eine zu geringe Zeit für eine ausgedehntere Organisation des Exsudates. In unserem Falle wurde 11 Wochen nach der Taxis operiert, die Umwandlung in Narbengewebe war jedenfalls schon dementsprechend weiter fortgeschritten.

In den nun folgenden Fällen sind zwar anamnestisch keine sicheren Anhaltspunkte für eine frühere Incarceration zu erhalten gewesen, die Veränderungen des Darmes sind aber so ausgesprochene, dass sie sich wohl nur dadurch deuten lassen. Auch können ja noch andere Momente, wie langes Liegen im Bruchsack, häufiges starkes Hervorpressen und wieder Reponieren des Bruches dieselben Schädigungen, besonders Entzündung des Peritoneums, wie die Einklemmung verursachen.

4. Jakobine W., 50j. Wirtsfrau, aufgen. 4. XI. 03. Pat. hat seit etwa 12 Jahren einen rechtsseitigen Schenkelbruch, der seit mehreren Wochen nicht mehr zurückzubringen ist, deutliche Einklemmungssymptome sind aber nicht aufgetreten. Den vergangenen Sommer über fühlte sich Pat. nie mehr ganz wohl, sie hatte beständiges Druckgefühl im Leib, bisweilen auch Schmerzen, und öfters Erbrechen. Die Verdauung ist schlecht. Vor 3 Jahren hatte sie eine Blinddarmentzündung durchgemacht, an der sie 6 Wochen zu Bett liegen musste. Sie selbst führt ihr Uebelbefinden hauptsächlich auf den Bruch zurück und kommt zur Operation desselben in die Klinik.

Status: Kleine, magere Frau, die Brustorgane bieten nichts besonderes. Das Abdomen ist gut palpabel. In der Blinddarmgegend ist eine apfelgrosse, ganz schmerzlose Resistenz zu tasten. Es besteht eine rechtsseitige, faustgrosse Cruralhernie, die Darm enthält, der deutlich quatscht und nicht ganz reponibel ist. Die Bruchpforte ist ziemlich weit.

Klinische Diagnose: Chronische Appendicitis, rechtsseitige Hernia cruralis.

Operation (Geh.-Rat Czerny). 10 cm langer Pararectalschnitt. Das Peritoneum parietale ist mit spinnwebartigen Verklebungen verwachsen. Das Coecum, durch die Ileumschlinge mit dem Bruchsacke verwachsen, wird herabgezogen. Der Wurmfortsatz ist an seiner hinteren Fläche hinaufgeschlagen, an der basalen Hälfte normal, an der distalen in einen Abscess eingewachsen. Das Coecum ist der Serosa bohnengross beraubt, wahrscheinlich eine Perforation in Vorbereitung. Der Wurmfortsatz wird der ganzen Länge nach reseciert und der Stumpf mit 2 Lembert-Nähten in das Coecum versenkt, von einem Netzstrang, der über der Einmündungsstelle des Ileums liegt, dieses stenosierend, abgelöst und übernäht, die Abscesswunde wird ausgeschabt und mit steriler Gaze tamponiert. Das Ileumkonvolut, das den Bruchsack ausfüllte, liess sich von innen nicht

herausziehen, daher wurde ein Längsschnitt über den Schenkelbruch vom unteren Ende des Bauchschnittes ausgehend 12 cm lang angelegt. Der Bruchsack hatte noch eine mediale Seitentasche, in der ebenfalls Dünndarmschlingen lagen, die durch zartes kleinkörniges Fibrin verklebt waren (Miliartuberkel?). Die Verwachsungen wurden vollständig gelöst und das Dünndarmkonvolut in die Bauchhöhle gezogen und geschoben, der Bruchsack am Halse reseciert und durch eine fortlaufende Catgutnaht geschlossen, die Bruchpforte ebenfalls. Schluss der Bauchwunde mit tiefgreifenden Seidennähten, bis auf die Tamponöffnung.

Anatomische Diagnose: Subcoecale Appendicitis mit Abscess. Circumscripte Peritonitis fibrinosa, intrahernialis. Tuberkulose?

Die ersten 13 Tage völlig ungestörter Verlauf. Am 3. Tag trat Stuhlgang ein. Die Wunden heilten per primam. Die Nähte wurden am 10. Tage entfernt. Am 13. Tag tritt plötzlich eine Verschlimmerung auf, nachdem Patientin schon in der Nacht über Schmerzen geklagt hat. Der Leib treibt sich rasch meteoristisch auf. Es kommt zu Erbrechen anfangs von Speiseresten, gegen Abend wird es faekulent. Stuhl und Winde sind nicht zu erzielen, die Schmerzen sind besonders in der Nabelgegend sehr heftig. Es tritt sehr rascher Verfall ein, der Puls wird frequent und kaum fühlbar. Links ist ein Schenkelbruch vorhanden, der irreponibel aber weich und weniger druckempfindlich als das übrige Abdomen ist. Trotzdem ist eine Incarceration als möglich anzusehen. Der collabierte Zustand macht einen sofortigen Eingriff notwendig.

II. Operation (Prof. Petersen): 20. XI. 03 Abends. Der linksseitige Schenkelbruch wird durch Längsincision gespalten, der Bruchsack ausgelöst. Die Incision desselben ergab als Inhalt nur Netz. Es war adhärent, wurde partiell reseciert, dann reponiert. Hierauf wurde der Schnitt nach oben ca. 12 cm zur Herniolaparotomie erweitert. Die vorliegenden Dünndarmschlingen waren zum Teil mit leichtem Fibrin bedeckt, zwischen ihnen fand sich etwas trübes Serum. Eine stärker geblähte Darmschlinge führte nach rechts hinüber und konnte nicht gelöst werden. Es wurde daher die rechtsseitige Bauchwunde wieder eröffnet, aber auch hier gelang es nicht, in den vielfach verwachsenen Darmschlingen den Sitz der Stenose klarzulegen. Es musste der linke Schnitt nochmals etwas verlängert werden, sodass die ganze Hand eingeführt werden konnte. Jetzt gelang es, die oben erwähnte Schlinge bis in die Gegend der rechten Wunde zu verfolgen, hier ein Darmkonvolut zu lösen und nach links herüberzuziehen. Dieses Konvolut, stark fibrinös belegt, erwies sich als Sitz der Stenose. Eine etwa 10 cm lange Schlinge war durch vielfache Mesenterialadhäsionen zu einem spitzen Bogen verklebt und zeigte zu beiden Seiten am Uebergang nach dem freien Darm eine deutliche Einschnürung. Dieselbe war am zuführenden Schenkel weit stärker als am abführenden (Fig. 1). Es wurde daher zunächst nur die Stenose am zuführenden Schenkel in der Längsrichtung 5 cm gespalten. Dabei zeigte

sich, dass sie höchstens für einen Bleistift durchgängig war. Aus dem zuführenden Schenkel wurden grosse Mengen dicken Speisebreies entleert. Hierauf wurde die Längsincision in Querrichtung durch doppelreihige Darmnaht geschlossen. Genauere Inspektion ergab, dass sowohl diese plastisch erweiterte Stelle als auch die beschriebene leichte Stenose am abführenden Schenkel für den Darminhalt gut durchgängig waren. Ausgiebige Säuberung des Peritoneums, breite Tamponade der Bauchwunde.

Fig. 1.

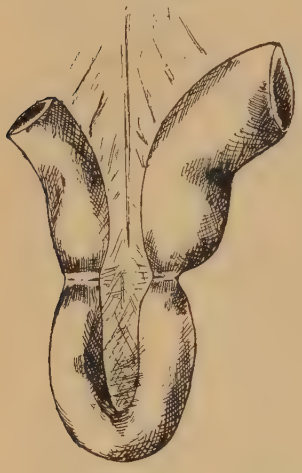

10 cm lange bogenförmige Schlinge mit zwei Einschnürungen am Uebergang in den freien Darm.

Anatomische Diagnose: Ileus durch Stenose wahrscheinlich in einer früher incarcerierten Darmschlinge.

Im weiteren Verlauf bildeten sich am 4. Tag im Bereich des rechtsseitigen Pararectalschnittes 2 Kotfisteln am Dünndarm aus. Es wurde zweimal der Versuch gemacht, dieselben durch Naht in 2 Etagen zu schliessen, aber ohne Erfolg. Die linksseitige Incisionswunde granulierte gut. Der Kräftezustand der Patientin besserte sich allmählich. Da durch Heftpflasterbandage dem Kotaustritt aus den Fisteln entgegengearbeitet wurde, konnte alle 2—3 Tage Stuhl per anum entleert werden. Da das Epithel der Darmschleimhaut immer näher kam, und somit die Gefahr der Bildung einer lippenförmigen Darmfistel bestand, wurden in der 5. Woche in einer III. Operation (Geh.-Rat Czerny) die beiden Fisteln, nach oberflächlicher Ablösung des Darmes, aufeinandergenäht und darüber die angefrischte Haut geschlossen. Die Wunde heilte nun per primam. Stuhlgang war täglich auf normalem Weg durch Einläufe zu erzielen. Ab und zu trat noch etwas Kollern im Leib auf, sonst war das Befinden gut, sodass die Patientin ca. 8 Wochen (13. I. 04) nach der II. Operation mit beiderseitig gut vernarbten Wunden entlassen werden konnte.

Betrachten wir uns einmal den anatomischen Befund, wie er bei der zweiten Operation erhoben wurde und wie er in Fig. 1 skizziert ist. Wir sehen eine ungefähr Ω-förmig abgebogene Darmschlinge, die beiden Schenkel durch zahlreiche Adhäsionen fest mit einander verklebt, am Uebergang in den freien Darm zwei sich genau entsprechende narbige Einschnürungen, das ganze Konvolut fibrinös belegt; genau das Bild, wie wir es bei Treves (3), Göbell (15) und Anderen als typisch für die äusseren, peritonealen

Stenosen beschrieben finden. Vergleichen wir damit die frühere Krankengeschichte. Es besteht eine rechtsseitige, seit mehreren Wochen nicht mehr reponible Cruralhernie. Bei der ersten Operation wird ein mit zartem Fibrin bedecktes Darmkonvolut in dem Bruchsack gefunden und reponiert. Ich glaube die Erklärung giebt sich dadurch ganz von selbst. Die schon im Bruchsack vorhandene fibrinöse Peritonitis blieb bestehen, führte zu neuen Verwachsungen und zur Knickung des Darmes. Die beiden Schnürringe wurden erzeugt durch Narbenkontraktion von Decubitalgeschwüren, die bei der Enge und starren Beschaffenheit des inneren Schenkelringes auch ohne vorausgegangene manifeste Incarceration entstanden sein konnten. Da bei der zweiten Operation für Tuberkulose, auf die bei der ersten Verdacht bestanden hatte, gar keine weiteren Anhaltspunkte vorhanden waren, so dürfen wir wohl auch die frühere Peritonitis im Bruchsacke als Folge von Cirkulationsstörungen, durch eine latent gebliebene geringgradige Einklemmung, entstanden denken. Kompliciert wird der Fall ja noch dadurch, dass die Patientin früher einmal eine Blinddarmentzündung durchgemacht hatte und 13 Tage vor Auftreten des Ileus wegen chronischer Appendicitis operiert worden war. Diese aber als Grund der lokalen Peritonitis auffassen zu wollen, scheint mir zum mindesten eine gezwungene Erklärung zu sein.

Der nächste Fall bietet in mancher Beziehung Analogien mit dem eben besprochenen.

5. Wilhelm B., 42j. Landwirt, aufgen. 3. I. 04. Pat. hat schon viele Jahre einen Bruch und deswegen nicht beim Militär gedient, sonst will er stets gesund gewesen sein. Der Stuhlgang war früher immer regelmässig, Störungen traten erst dreimal auf, das 1. Mal vor $2^1/_2$ Jahren. Patient bekam plötzlich in der Nacht heftige Leibschmerzen, die er hauptsächlich in die Nabelgegend lokalisierte, und die bis zum anderen Morgen dauerten. Eine 2. gleiche Attacke wiederholte sich nach einem halben Jahr. Ein drittes Mal trat sie vor einem halben Jahr auf. Dieses Mal bedeutend stärker, sodass Pat. 2 Tage zu Bett lag. Sein jetziges Leiden begann am Neujahrstag. Nach dem Essen (Kraut) traten plötzlich heftige Leibschmerzen und Erbrechen ein. Am Abend hatte er noch einmal Stuhlgang, seit der Zeit gehen aber weder Stuhl noch Winde ab. Das Erbrechen wiederholte sich noch mehrmals, war aber nie fäkulent. Stuhl ist auch auf Einlauf nicht zu erzielen. Von dem Bruche hatte Patient nie Beschwerden. Im Besonderen ist ihm bei den wiederholten Schmerzattacken keine Veränderung aufgefallen, er war nicht grösser und nicht besonders schmerzhaft. Auch in den letzten Tagen hat er keine Störung

bemerkt. Er hat stets ein Bruchband getragen. Bisweilen sei zwar der Bruch unter dem Band herausgetreten, er habe ihn jedesmal aber wieder zurückbringen können.

Status: Grosser, kräftiger Mann. Ueber den Lungen sind zahlreiche bronchitische Geräusche zu hören, sonst sind die Brustorgane normal. — Das Abdomen ist aufgetrieben, wegen starker Spannung der Bauchmuskeln nicht sehr hochgradig, doch steht das Zwerchfell am oberen Rand der 4. Rippe. Die Leberdämpfung ist kaum 1 Finger breit. Die Auftreibung betrifft mehr die Mitte des Abdomens. Die Perkussion ergiebt überall hochklingenden tympanitischen Schall, nur in der Blasengegend und den abhängigen Partien des Abdomens ist eine schmale Dämpfungszone nachweisbar. Per rectum ist nur starke Blähung der Dünndarmschlingen zu fühlen. Mit Einlauf kann man etwa 2 Liter eingiessen, mit denen etwas alter Kot abgeht. Bei der Magenspülung entleeren sich reichlich fäkulente Massen mit einzelnen deutlichen Kotbröckeln. Es besteht starker Singultus, die Zunge ist trocken. Die rechtsseitige Inguinalhernie ist reponibel und nicht besonders schmerzhaft.

Klinische Diagnose: Darmstenose durch Strangulation wahrscheinlich im unteren Ileum.

Operation (Prof. Petersen) sofort nach der Aufnahme. Chloroform-Aether-Narkose. Medianschnitt vom Nabel abwärts, später durch einen Querschnitt nach rechts erweitert. Aus dem Peritoneum entleert sich etwas trübes Serum. Man stösst auf stark geblähte und gerötete Darmschlingen, welche sich nach rechts unten in die Gegend der Bruchpforte verfolgen lassen. Nach übersichtlicher Freilegung der Gegend sieht man, dass ein daumendicker runder Netzstrang von oben in den Bruchsack hineinzieht, dort fest adhärent ist und direkt oberhalb der Bruchpforte eine etwa 12 cm lange, bogenförmige Darmschlinge quer stranguliert. Der Netzstrang wird in einer Länge von ca. 12 cm reseciert, und der Bruchsackhals von innen her geschlossen. Man sieht jetzt, dass die frische Schnürung nur wenig die Darmwand verändert hat und oberhalb davon der Darm lebensfähig erscheint. Dagegen finden sich eigenartige Veränderungen unterhalb der Stenose. Der Darm ist hier eng und in vielfachen kleineren und grösseren Windungen zusammengefaltet und durch bandförmige Adhäsionen verklebt. Diese Adhäsionen waren zweifellos schon älteren Datums, denn das Ganze ist zu einem so einheitlichen, festen Konvolut verbacken, sodass eine Lösung ohne Verletzung des Darmes unmöglich ist. Diese Veränderungen sind bis zum Coecum zu verfolgen (Fig. 2). Da es unsicher erscheinen muss, ob der atonische Darm diese vielfachen Schlängelungen überwinden kann, wird eine Anastomose des zuführenden Schenkels mit dem Colon ascendens beschlossen. Es werden dadurch schätzungsweise $1^1/_2$ m Dünndarm ausgeschaltet. Die Enteroanastomose wird in typischer Weise mit dem grössten Murphyknopf ausgeführt. Tamponade, partieller Verschluss der Bauchwunde mit

tiefgreifenden Seidennähten.

Anatomische Diagnose: Ileus durch frische Strangulation einer Dünndarmschlinge durch einen in der rechten Leistenhernie adhärenten Netzstrang. Daneben alte multiple Verklebungen des abführenden Darmstückes, vielleicht bedingt durch vielfache Incarcerationen. Lösung der Strangulation. Enteroanastomose.

Vom Operationstag ab Temperatursteigerungen bis 38,6. Es kommt zur Abscedierung fast aller Stichkanäle und am 3. Tag auch zum Austritt von Dünndarmkot, weshalb alle Nähte entfernt werden und nach der

Fig. 2.

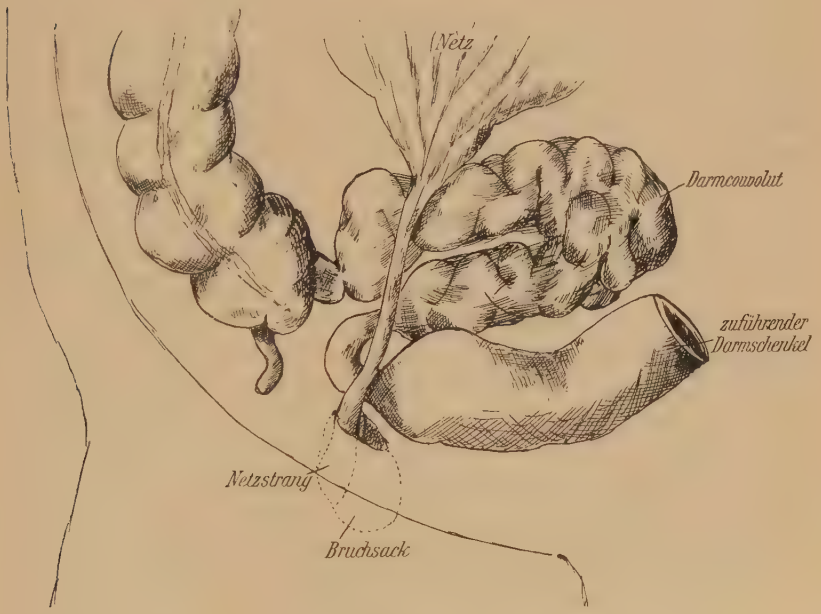

ca. 1/2 der natürlichen Grösse.

Stelle der Anastomose breit tamponiert wird. Die Temperatur fällt sofort ab. Der Anfangs starke Meteorismus und die Druckempfindlichkeit lassen mit Eintritt der Kotfistel nach. Es erfolgt aber auch per anum ein bis zwei Mal täglich Stuhlentleerung. Am 14. Tag geht der Knopf spontan ab. Von da an lässt die Sekretion aus der Kotfistel allmählich nach und in der Mitte der 4. Woche kommt kein Kot mehr aus der Bauchwunde. Der weitere Verlauf ist ungestört. Die Wunde heilt jetzt rasch per granulationem. Stuhl erfolgt täglich spontan. Am 33. Tage wird Pat. mit kleiner granulierender Wunde entlassen.

Gehen wir auch in diesem Falle von dem anatomischen Befund bei der Operation aus. Ein daumendicker Netzstrang, im Bruchsack

adhärent, stranguliert eine Darmschlinge und bedingt dadurch den akut aufgetretenen Ileus. Es hat also auch Netz im Bruchsack sicher vorgelegen, sich dort entzündet und zu der Adhäsion dadurch geführt. Durch die Reposition hatte sich mit der Zeit der Strang ausgebildet, der quer über den Darm hinzog, aber erst infolge heftiger Peristaltik nach einem Diätfehler zu der Strangulation Veranlassung gab.

Bei Streubel (1), Treves (3) und B. Schmidt (20) fand ich solche Netzstränge bei Hernien als Ursache von Darmverengerungen, teils im Bruchsacke teils in der Bauchhöhle, erwähnt. Das Netz kann dabei auf die verschiedenste Weise den Darm strangulieren, bald zieht es quer darüber hin, bald umgiebt es ihn schlingenförmig, oder es bilden sich Spalten in dem Netz, durch die der Darm hindurchschlüpft. Streubel führt 5 Fälle an mit ähnlichem Befund wie in dem unsrigen, Treves einen Fall. In allen war Einklemmung vorausgegangen.

Eigenartiger als die Strangbildung sind in unserem Falle die Veränderungen unterhalb der Strangulationsstelle, das unentwirrbare Konvolut fest miteinander verklebter Darmschlingen, also das Endresultat einer lokalisierten Peritonitis. Schon oben hatten wir zur Erklärung des Netzstranges die Annahme einer entzündlichen Reizung notwendig, suchen wir nun nach der Ursache derselben. Für Tuberkulose oder Perityphlitis, oder für irgend welche ulceröse Processe von der Mucosa ausgehend, durch die solche cirkumskripte Entzündung bedingt sein könnte, finden wir keine Anhaltspunkte. Per exclusionem bleibt uns nur noch die Hernie. Sie besteht schon seit ca. 20 Jahren. Symptome, die sicher auf eine frühere Einklemmung schliessen liessen, giebt uns der Patient nicht an. Andere Angaben aber scheinen mir bedeutsam zu sein. Der Bruch ist wiederholt, wenn das Band nicht mehr fest sass, unter ihm hervorgetreten, konnte jedoch immer wieder ohne Mühe reponiert werden. Auch wenn wir nicht annehmen, dass das jedesmalige Hervortreten eine geringgradige Incarceration verursachte, so bedeutete es doch eine Reizung für die Bruchcontenta, aus der eine lokale Entzündung wohl resultieren konnte, die nach der Reposition zu der Adhäsionsbildung führte. Bei jeder Wiederholung wurden wieder neue Darmabschnitte davon betroffen, sodass allmählich der Process immer ausgedehnter wurde und so das vielfach geschlängelte, ca. $1^1/_2$ Meter umfassende Konvolut entstand.

Die klinischen Erscheinungen wurden durch den Operationsbe-

fund vollkommen klargelegt, besonders die wiederholten Kolikanfälle. Die durch die schon längere Zeit bestehenden Veränderungen erschwerte Passage des Darmes führte wahrscheinlich nach Diätfehlern zu heftiger schmerzhafter Peristaltik und dadurch in einem Circulus vitiosus wieder zu stärkerer Knickung, bis die Ueberwindung des Hindernisses doch gelang, und dadurch Besserung eintrat. Durch die zunehmende Verlötung der Darmschlingen wurde die Ueberwindung schwieriger, daher die Anfälle heftiger, bis schliesslich durch Hinzutreten der Strangulation durch den Netzstrang der akute Verschluss auftrat.

Die Kotfistelbildung, am wahrscheinlichsten an der Anastomosenstelle, ist eine bei Dickdarmanastomose und breiter Tamponade der Wunde häufiger beobachtete Komplikation, die in unserem Falle aber nach Abgang des Knopfes und dadurch bedingter Erleichterung der Passage zu rascher Heilung kam.

Von besonderem Interesse dürfte nun der folgende 6. Fall sein.

6. Kaspar Gr., 52 j. Maurer, aufgen. 12. X. 03. Pat. wird in die Klinik gebracht, weil seit 5 Tagen trotz Abführmitteln und Einläufen weder Stuhl noch Winde zu erzielen sind. Erbrechen trat öfters auf, bis jetzt aber nicht kotig. Dabei hat er starke Schmerzen im ganzen Leibe. Vor 14 Tagen soll eine ähnliche Attacke dagewesen sein, die durch Einläufe wieder behoben werden konnte. Schon seit 4 Jahren etwa hat er immer schlechten Stuhlgang und einen aufgetriebenen Leib. Schon seit vielen Jahren besteht ein doppelseitiger Leistenbruch, von Einklemmung weiss der Pat. aber nichts anzugeben, doch sind genaue Angaben weder von ihm, der nur widerwillig antwortet, noch von seiner Frau zu erhalten.

Status: Kachektischer, sehr elend aussehender Mann. Ueber den Lungen ist geringe Bronchitis, am Herzen nichts Pathologisches nachweisbar. Der Leib ist stark aufgetrieben, doch nicht auffallend druckempfindlich. Beim Entblössen tritt sofort starke Peristaltik der Dünndärme, die sich deutlich abzeichnen, ein; sie verläuft gegen das Coecum hin und endet mit lautem Gurren. Eine Blähung des Dickdarms ist nicht nachweisbar. Es besteht beiderseits eine reponible Leistenhernie. Auf Einlauf ist etwas Stuhl zu erzielen, doch hält die Peristaltik an, und ist mit heftigen Schmerzen für den Pat. verbunden, daher wird die sofortige Operation beschlossen.

Operation (Prof. Petersen): 12. X. 03. Schrägschnitt am Aussenrand des rechten Rectus 12 cm lang. Nach Eröffnung des Peritoneums drängt sich sofort eine starkgeblähte Dünndarmschlinge hervor, das freigelegte Colon ascendens ist stark zusammengefallen. Der geblähte Dünndarm wird verzogen. Dabei stösst man auf eine starke ringförmige Stenose desselben. Darüber ist der Dünndarm fast armdick erweitert, unter-

halb kommt eine 4 cm lange weitere Stelle, hierauf eine 2. ringförmige Stenose und dann zusammengefalteter Dünndarm. Zeichen einer frischen Abklemmung fehlen vollständig (Fig. 3). Nach provisorischer Ligatur des zuführenden Darms wird zunächst die obere Stenose etwa 3 cm breit durch Längsincision gespalten. Dieselbe erweist sich als etwa bleistiftdick, die ganze Darmwand in der Umgebung deutlich narbig. Alsdann

Fig. 3.

wird der Schnitt über die untere Stenose hinaus verlängert, deren Lumen nur eben für eine Sonde durchgängig ist. Darauf wird die etwa 5 cm lange Längsincision in querer Richtung mit doppelreihiger Darmnaht geschlossen. Das neugebildete Lumen erweist sich bei Einstülpen der Darmwand für einen Finger vollkommen durchgängig. Tamponade, partieller Verschluss der Bauchwunde.

In der Nacht vom 3. zum 4. Tag traten wieder Schmerzen im Unterleib auf, die sich im Laufe des folgenden Tages erheblich steigerten. Man konnte dicht über dem linken P o u p a r t'schen Bande einen wurstförmigen Tumor von Faustgrösse fühlen. Die Stenosenerscheinungen nahmen zu, es stellte sich Uebelkeit ein. Der linksseitige Tumor wurde noch deutlicher, gab gedämpft tympanitischen Schall und wechselte in Pausen von 2—3 Minuten deutlich seine Resistenz. In der Umgebung desselben war auffallend starke Peristaltik zu bemerken. Rechts ist der Leib vollkommen weich und unempfindlich.

Ein Zusammenhang der neuen Stenose mit der früheren, war bei der Entfernung mit Wahrscheinlichkeit auszuschliessen. Die ganze Beschaffenheit des Tumors sprach für Invagination. Es wurde daher noch Abends $7^1/_2$ Uhr die Operation beschlossen.

II. Operation (Prof. P e t e r s e n): S c h l e i c h'sche Lokalanästhesie unterstützt mit einigen Tropfen Chloroform. 10 cm langer Schrägschnitt am Aussenrand des linken Rectus. Bei Eröffnung des Peritoneums entleerten sich einige ccm trübes Serum. Man kam sofort auf eine fast armdicke teigige Dünndarmschlinge, die sich nach dem Hervorziehen als Invagination erwies. Es handelte sich um Dünndarm offenbar innerhalb des Bereichs der früheren Darmerweiterung oberhalb der alten Stenose. Das invaginierte Stück mass ungefähr 30 cm. Durch Zug und Druck liess sich Desinvagination erreichen, wenn auch nur mit Mühe. An einer Stelle riss dabei Serosa und Muscularis 4 cm weit ein und wurde

durch Naht wieder vereinigt. Der Darm war stark oedematös und blaurot an einigen Stellen, zeigte aber gute Peristaltik und erschien durchaus lebensfähig. Der Dünndarm wurde noch 50 cm weit distalwärts verfolgt, ohne dass man auf die alte Enteroplastik stiess; vorsichtige Palpation ergab, dass dieselbe in der Höhe der früheren Wunde adhärent war. Die Entfernung zwischen der akuten Invagination und der alten Stenose muss mindestens 70 cm betragen haben. Schluss der Bauchwunde in Etagennähten.

Verlauf anfangs befriedigend. Pat. war sofort schmerzfrei und es konnte Stuhl erzielt werden. Die Bronchitis nahm aber zu und wurde foetid, schliesslich deutlich gangränös. Am 11. Tage nach der 2. Operation trat unter der Erscheinung von Lungengangrän des Exitus ein. — Sektion ergab: Linke Lunge an der Spitze adhärent, zeigt oberflächlich braunrote Farbe, besonders an einer Stelle des Unterlappens, die sich auffallend weich anfühlt. Auf dem Durchschnitt entleert sich schmutzigschaumige Flüssigkeit. In beiden Lappen finden sich zahlreiche einzelne und konfluierte bronchopneumonische Herde. Im Gebiet der oberflächlich missfarbenen Stellen im Unterlappen finden sich rundliche, gangränöse, im Innern zerfallene Partien. An einer Stelle ist die Umgebung eines solchen Herdes dunkelblaurot in einem keilförmig der Oberfläche aufsitzenden Bezirk. In dem Ast der Lungenarterie, der hier verläuft, findet sich ein Thrombus. Die rechte Lunge zeigt analoge Veränderungen wie links, nur noch höheren Grades besonders im Unterlappen, in dem sich hinten eine grosse buchtige Höhle, die mit braunroten breiigen Massen erfüllt ist, befindet. In der Bauchhöhle ist keine freie Flüssigkeit. Entsprechend der linken Laparotomienarbe ist ein Stück des Dünndarms mit der Bauchwand verklebt. Unter der rechtsseitigen Narbe ist ein ziemlich grosses, missfarben braungrünes Darmkonvolut. Die Darmschlingen sind grösstenteils in die kleine Beckenhöhle gelagert und so verklebt, dass sich hier ein abgeschlossener Hohlraum gebildet hat, in dem sich Dünndarminhalt befindet. Bei genauer Untersuchung findet man im unteren Abschnitt des Jejunum eine Quernaht und 2 Finger breit unterhalb eine quer verlaufende ca. 1 cm grosse, rissähnliche Perforationsstelle, aus der sich auf Druck Kot in den vorerwähnten abgeschlossenen Peritonealraum ergiesst. Die Ränder dieser Wunde sind missfarben grünlich und gering verdickt. An der adhärenten Schlinge links findet sich eine kleine 1 cm lange Catgutnaht. Im Darm finden sich ausser starker Rötung und Verfärbung an den beschriebenen Stellen keine deutlichen Veränderungen, vor allem sind keine Geschwüre nachweisbar.

Anatomische Diagnose: Cirkumskripte Peritonitis durch Darmperforation 2 Finger breit unter einer quer verlaufenden Darmnaht im Ileum. Adhäsion des Ileum an Laparotomienarbe. Kleine Naht an dieser Stelle im Jejunum. Lungengangrän, alter tuberkulöser Process in der linken Spitze.

Das Bild der Stenose des Darmes ist wiederum ein so ausgesprochenes, dass wir wohl berechtigt sind, eine vorausgegangene und spontan gelöste Einklemmung anzunehmen, zumal auch hier absolut keine andere Ursache, die den Befund erklären könnte, nachweisbar war. Obgleich eine mikroskopische Untersuchung der Stenose, die durch Enteroplastik beseitigt wurde, nicht möglich war, möchte ich diesen Fall doch am ehesten noch mit den von Garrè, Maas, Schulz, Luksch, Jerusalem und Haasler beschriebenen in Analogie setzen, ihn also als eine röhrenförmige Stenose betrachten. Namentlich der von Jerusalem beobachtete Fall zeigt mit dem unsrigen grosse Aehnlichkeit. Den Operationsbefund beschreibt er ungefähr folgendermassen: „Im untersten Ileum zeigt sich der Darm an zwei 3—4 cm von einander entfernten Stellen stenosiert. Die proximale Stenose ist gering, die distale höchstens für einen Bleistift durchgängig."

Auch die vorausgehende Krankengeschichte zeigte manche Uebereinstimmung. Vor zwei Jahren war eine incarcerierte Hernie durch Taxis reponiert worden. Die Stenosenerscheinungen, die sich hauptsächlich durch lebhafte Peristaltik, Kollern und Gurren in der Coecalgegend und durch Stuhlverhaltung manifestierten, bestanden schon einige Wochen, ehe es zum absoluten Verschluss kam.

Wie weit zurück wir in unserem Falle die angenommene Einklemmung verlegen müssen, lässt sich natürlich nicht entscheiden. Jedenfalls sind es aber mehrere Jahre, da aus den zwar nur mangelhaften Angaben des Patienten doch hervorgeht, dass er schon vier Jahre Beschwerden hat, die auf eine erschwerte Passage des Darms deuten. Die erheblicheren Beschwerden traten aber erst vor zwei Wochen auf, das heisst in der Zeit, in der die ausgleichende Hypertrophie des Darms nicht mehr genügte, um das Hindernis zu überwinden, und nun rasch Dehnung bis zu Armdicke und Parese eintrat. Dass die distale Stenose bei der Operation nur für eine Sonde durchgängig gefunden wurde, darf uns nicht wundern, denn es ist bekannt, dass solche Stenosen sich sehr stark zusammenziehen, sobald die dehnende Kraft von oben nachlässt.

Die enorme Dehnung und die daraus resultierende Lähmung des Darmes, von der er sich auch nach Beseitigung der Stenose nicht mehr erholen konnte, erklären uns auch die beiden im weiteren Krankheitsverlaufe eingetretenen Komplikationen, die Invagination und die Lungengangrän. Die Invagination kam zweifellos in dem Bereich des Darmes zu Stande, wo einerseits noch paretischer, an-

dererseits normal beweglicher Darm vorhanden war, der durch die Kontraktion verengte Teil wurde dann in den schlaffen und erweiterten invaginiert. Dass diese Stelle ca. 70 cm von der alten Stenose entfernt war, zeigt uns, wie ausgedehnt in solchen Fällen die Schädigung des Darmes ist, eine Frage, die bei eventueller Resektion von grosser Bedeutung ist.

Die Lungengangrän ist zweifellos durch multiple capillare Embolien entstanden. Ein grösserer Embolus fand sich ja auch bei der Sektion in einer Arterie, in deren Gebiet wir das bekannte keilförmige Bild eines Lungeninfarktes, der im Centrum schon eitrig eingeschmolzen ist, finden. Das Zustandekommen der Embolien müssen wir uns auf folgende Weise denken. Durch die starke Dilatation des Darmes kommt es zur Cirkulationsstörung, auf die namentlich Kocher (21) in seiner Lehre von der Brucheinklemmung hingewiesen hat. Sie führt zu Stase und schliesslich Thrombose der Mesenterialvenen. Diese Thromben werden bei der Durchlässigkeit der geschädigten Darmwand für Bakterien sehr leicht inficiert, und es können nun kleine Teile bis in das rechte Herz verschleppt werden und dann zu Embolie in Zweigen der Pulmonalarterien führen.

Ueberraschend war bei der Sektion die Darmperforation unterhalb der alten Stenose. Eine sichere Deutung der Entstehung ist nicht möglich, es bleibt nur die hypothetische Annahme, dass der Darm auch über die zweite Stenose hinaus geschädigt war, so dass Einschmelzung der Wandschichten und Perforation eintrat, vielleicht beschleunigt und vergrössert durch die Manipulationen am Darm bei der zweiten Operation. —

Fassen wir nun noch einmal das Ergebnis der sechs vorliegenden Fälle zusammen. In allen handelt es sich um sekundäre Darmstenose. Die primäre Stenose ist, wie ich schon am Anfang erwähnte, sehr selten; ausser den von Streubel (1) mitgeteilten 5 Fällen, einem weiteren von Klemm (2) und einem von Thomson (13) beschriebenen Fall fand ich in der Litteratur keinen mehr verzeichnet.

In dreien der angeführten Fälle (Fall 1—3) ist Incarceration nachgewiesenermassen vorausgegangen, in den Fällen 4 und 6 dürfen wir sie wohl mit Sicherheit annehmen. Nur in einem Fall (5) könnten die Veränderungen lediglich von einer Entzündung der Bruchcontenta ausgehen, was im Effekt aber dasselbe ist wie eine Einklemmung geringen Grades.

In 3 Fällen (1, 2 und 4) war der Bruch durch Herniotomie

zurückgebracht worden, in Fall 3 durch Taxis, dem wir Fall 5 und 6 mit Spontanreduktion zuzählen können.

Uebereinstimmend mit den Beobachtungen anderer Autoren, trat die Stenose häufiger nach Hernia inguinalis (4 Fälle) als nach Hernia cruralis (2 Fälle) auf, ebenfalls bei Männern häufiger als bei Frauen. Das Alter war vorzugsweise das mittlere von 35—50 Jahren.

Ueber die Dauer der Einklemmung sind nicht genügend Angaben vorhanden, um daraus Schlüsse ziehen zu können, doch spielt sie nach Göbell keine wesentliche Rolle.

Die Operation zur Beseitigung der Stenose bestand nur einmal in Resektion (Fall 1), 2mal in Enteroanastomose (Fall 2 und 5) und 3mal in Enteroplastik, einer Operation, bei der die Resultate ganz befriedigend waren. In zwei Fällen (3 und 4) blieb die Erweiterung dauernd gut, im 3. Falle (6) trat Exitus an interkurrenter Erkrankung ein.

Was die anatomischen Veränderungen, die die Stenose verursachten, anlangt, so sind es im wesentlichen: Adhäsion an der Bauchwand, Verlötung und Knickung von Darmschlingen, starre Infiltration der Darmwand, narbige Einziehung an den Schnürfurchen und narbige Veränderung der ganzen Darmwand.

In allen Fällen war das Peritoneum beteiligt. Auch der Fall 6 ist keine reine innere Stenose im Sinne Garrè's, das heisst eine solche, die als Folge von Schleimhautnekrose und Vernarbung entsteht, wobei das Peritoneum unverändert gefunden wird. Dies ist nur der von Schulz (9) mitgeteilte Fall, in dem ausdrücklich die Serosa als völlig glatt und intakt beschrieben wird. Dass das Peritoneum am häufigsten die Ursache zu den sekundären Stenosen abgiebt, kann uns nicht wundern. Obwohl bei der Einklemmung die Mucosa durch die Cirkulationsstörung zuerst leidet, wie dies durch Versuche von Reichel und Anderen nachgewiesen ist, da in ihr die Bedingungen für eine ausreichende collaterale Versorgung am ungünstigsten sind, greift die Entzündung doch sehr bald auch auf die anderen Schichten und die Serosa über. Dazu kommt noch die septische Infektion vom gestauten Darminhalt aus, die auch nach der Reposition noch fortwirkt, solange der Darm noch paretisch und die Entleerung mangelhaft ist. Ja selbst bei der Reposition kann das Peritoneum noch durch den mechanischen Reiz, den die zahlreichen Manipulationen für die Darmschlinge bedeuten, zur Entzündung gebracht werden. Es bedarf also nur noch der ungünstigen Lage während der ersten Zeit nach der Reposition, und das Unglück

ist da (Hofmeister) (19). So kommt die Adhäsion an der Bauchwand zu Stande und ebenso die Verklebungen und Krümmungen des Darmes, die bald als S bald als Z, U oder Ω förmig beschrieben werden. Eine chronische Peritonitis ist auch die Infiltration der Darmwandschichten, die wir aber mit Streubel nur als einen vorübergehenden Zustand auffassen wollen.

Schwieriger und widersprechender sind die Urteile über die Stenosierung des Darmes an den Schnürringen. B. Schmidt (20) sieht die Ursache dieser Verengerungen in Narbenkontraktion bei Heilung der an den Schnürfurchen entstandenen Mucosageschwüre und erwähnt einige Versuche von Schwenninger, wobei die Strikturierung durch den Schwund sämtlicher Darmschichten und gleichzeitige Wucherung des serösen und subserösen Bindegewebes bedingt war. Dem gegenüber will Garrè diese Form der Stenosenbildung nur für Ausnahmefälle gelten lassen, da im allgemeinen die Beweglichkeit der Schleimhaut auf ihrer Unterlage und ihre Regenerationskraft zu gross sei, als dass ein so geringer Defekt, auch wenn er cirkulär ist, zur Narbenstenose führen sollte. Kurze, ringförmige Narbenstenosen der Mucosa sind deswegen auch nur sehr selten beobachtet worden. In neuester Zeit hat Haasler gestützt auf seine Beobachtungen über die Heilung termino-terminaler Darmvereinigung nach Resektion einen neuen Beweis dafür gebracht. Er fand, dass in dem cirkulären Wulst, der bei jeder End zu End Vereinigung gebildet wird, die Anbildung neuen Gewebes nur sehr gering ist und bald regressive Veränderungen und Schrumpfung eintreten. Sehr lebhafte Gewebsneubildung fand er dagegen in den peripheren Schichten und zwar hauptsächlich in der Längsrichtung des Darmes angeordnet. Die Heilung in den Fällen, in denen bei schwerer Schädigung sämtlicher Darmwandschichten durch Einklemmung die Schnürringe nach der Reposition sich nicht ausgleichen, kommt nach Haasler dadurch zu Stande, dass die gesunden Darmwandungen sich über der eingesunkenen Schnürstelle aneinander legen, miteinander verkleben und verwachsen. Das Verschwinden des stenosierenden Wulstes würde dann analog den Vorgängen bei der Darmvereinigung zu Stande kommen. Die Stenose an den Schnürringen kann aber auch von der Serosa ausgehen, da sie an den Stellen ganz besonderen Schädigungen ausgesetzt ist, worauf schon Palasciano (21) hingewiesen hat, und wofür später namentlich Garrè eintritt. Durch den Druck des einklemmenden Ringes wird auf der Serosa ein Decubitusgeschwür gebildet, das durch sekundäre Ver-

narbung und Retraktion den Darm wie mit einem Bindfaden zusammenschnürt und die Schleimhaut klappenartig nach innen vorspringen lässt. Findet dies an dem zu- und abführenden Darmschenkel statt, so kann noch durch Verklebung der beiden Hälften der bogenförmigen Darmschlinge zwischen den Strikturen ein Bild entstehen wie in unserem Fall 4, das Treves ganz passend mit dem Lauf einer doppelläufigen Flinte vergleicht.

Der Häufigkeit gegenüber, mit der das Peritoneum Veranlassung zu sekundärer Stenose wird, kommt die von der Mucosa ausgehende, also die „innere Narbenstenose" weniger in Betracht. Die kurzen Narbenstenosen der Mucosa sind, wie wir eben sahen, sehr selten, es bleiben also nur die längeren, röhrenförmigen Stenosen, die wir seit den klassischen Beispielen von Garrè, Maas, Schulz und Luksch kennen. Welche Momente hier zusammenwirken müssen, damit die Mucosa, und nur sie allein, in ganzer Ausdehnung der inkarcerierten Schlinge der Nekrose anheimfällt, ist noch nicht aufgeklärt. Maas hat darüber Experimente angestellt und dabei gefunden, dass nur dann Stenose eintrat, wenn er durch feste Krompression der Mesenterialgefässe die Cirkulation ganz aufhob, während bei Behinderung des venösen Abflusses allein keine Stenose, sondern Restitutio ad integrum eintrat. Schulz legt wieder grösseres Gewicht auf die venöse Stase und die durch die Darmbakterien verursachte Entzündung, da bei Behinderung des arteriellen Zuflusses, also völliger Ischämie, alle Schichten in gleicher Weise leiden und gangränös werden müssten. Einen Beweis für seine Ansicht sieht er darin, dass in allen beschriebenen Fällen der Darm bei der Herniotomie die Zeichen venöser Hyperämie aufwies, nur in dem Maas'schen war er an einzelnen Stellen blass. Schulz schreibt deswegen auch dem Netz, das in allen Fällen mit eingeklemmt gefunden wurde, eine grosse Bedeutung zu, indem es als weiche Zwischenlage den Darm vor zu heftiger Incarceration schützen sollte.

Nun wären noch kurz die Methoden zu erwähnen, die zur Vermeidung solcher sekundärer Stenosen angegeben wurden. Palasciano hat zur Probe auf genügende Erweiterung der Schnürringe die Invagination der Darmwand von aussen mit einem Finger empfohlen und in mehreren Fällen mit Erfolg ausgeführt. Schulz schlägt eine Probeincision in den Darm vor, um sich in zweifelhaften Fällen von der Beschaffenheit der Mucosa zu überzeugen, ein Verfahren, das kaum sehr häufig geübt werden dürfte. Ferner gehören noch alle Behandlungsweisen, die für gangränverdächtige Brüche

angegeben worden sind, hierher: Vorlagerung der verdächtigen Darmschlinge, Bildung eines Anus praeternaturalis, Enteroanastomose oberhalb der Incarceration, Uebernähung gangränverdächtiger Schnürfurchen, wofür besonders Crampe in neuester Zeit wieder eintritt auf Grund zahlreicher günstig verlaufener Fälle, nachdem die Methode längere Zeit als gefährlich verlassen worden war, und die primäre Resektion. Das wichtigste prophylaktische Mittel zur Verhütung der sekundären Stenosen bildet aber zweifellos die richtige Beurteilung des Zustandes der eingeklemmten Darmschlinge, namentlich des Peritoneums und der Schnürfurchen. —

Zum Schlusse möchte ich noch einmal zusammenfassen, welche Lehren wir den mitgeteilten Fällen wohl entnehmen dürfen.

Grossen Wert möchte ich vor allem darauf legen, dass das Krankheitsbild nicht in allen Fällen ein so eigenartiges und so absolut eindeutiges ist, wie in den Fällen von Garrè, Mass u. A. Solche werden daher auch stets nur vereinzelt bleiben, während ich glaube, dass bei richtiger Deutung und Erwägung auch der Möglichkeit, dass die Stenose Folge einer früheren Incarceration sein kann, mancher Fall auf diesem Wege eine Erklärung finden wird, bei dem früher eine solche unmöglich war oder auf andere Weise versucht wurde. So ist wohl auch die auffallend starke Zunahme der Häufigkeit solcher Fälle in den letzten Jahren zu erklären, während sie früher sehr selten zu sein schienen.

Weiterhin werden aber diese Komplikationen auch bei der Wahl der Operationsmethode eingeklemmter Hernien sehr ins Gewicht fallen und zwar wohl in den meisten Fällen zu Gunsten der primären Resektion. Petersen (22) und Hofmeister (19) haben durch sorgfältige Statistiken nachgewiesen, dass die der primären Resektion gemachten Vorwürfe — längere Operationsdauer, Unsicherheit der Naht, Gefahr der Aspirationspneumonie — sich bei Verwendung von Lokalanästhesie und Murphyknopfanastomose bedeutend verringern lassen. Daher wird die Gefahr einer sekundären Stenosierung, bei der Schwierigkeit eines sicheren Urteils über die Ausdehnung der Schädigung nach Incarceration, ein weiterer Faktor in der Reihe derjenigen sein, die die anderen Operationsmethoden weniger empfehlenswert machen als die primäre Resektion. Ob nach dieser doch auch Stenose auftreten kann, werden erst weitere Beobachtungen ergeben müssen, mir ist ein solcher Fall nicht bekannt. Bedingung ist natürlich, dass die Resektion bis in sicher gesunde Darmabschnitte ausgedehnt wird. Ausserdem empfiehlt Hofmeister sorg-

fältige Reposition der vereinigten Darmschlinge unter Kontrolle der Augen, wenn auch hierzu meist breite Herniolaparotomie nötig sein wird.

Dass im Falle 3 die Stenose sich nach Taxis einer eingeklemmten Hernie ausbildete, ist ein neuer Beweis dafür, dass auch nach gelungener Reduktion, selbst wenn es sich nicht um eine solche en masse handelt, die Gefahren für den Patienten nicht völlig gehoben sind, von denen wohl am meisten die nachträgliche Gangrän und Perforation der Darmschlinge gefürchtet sind.

Eine andere Mahnung enthält der Fall V. Hier waren trotz des dauernden Tragens eines Bruchbandes schwere pathologische Veränderungen am Darm durch den Bruch bedingt worden. Es muss uns das ein weiterer Beweis sein, dass durch ein Bruchband Heilung einer Hernie nur in sehr seltenen Fällen erzielt wird und selbst die Gefahren, die ein Bruch in sich birgt, nicht völlig ausgeschaltet werden können. —

Es bleibt mir nun noch die angenehme Aufgabe, meinem hochverehrten Lehrer Exc. Geheimerat Dr. V. Czerny für die gütige Ueberlassung der Fälle, sowie Herrn Professor Dr. W. Petersen für die freundliche Anregung und Unterstützung bei der Arbeit meinen besten Dank auszusprechen.

Litteratur.

1) Streubel, Ueber die Scheinreduktionen bei Hernien und insbesondere bei eingeklemmten Hernien. Verh. der med. Gesellsch. Leipzig. Bd. 1. — 2) Klemm, Studien über die patholog.-anatom. Veränderungen am Darm infolge Brucheinklemmung und ihre Bedeutung für die Herniotomie. In.-Diss. Dorpat. 1889. — 3) Treves, On the forms of intestinal obstruction, that may follow after hernia. Lancet. 1884. Bd. I. p. 1021. — 4) Heath, Case of intestinal obstruction. Lancet. 1876. Bd. I. p. 848. — 5) Teale, On exploration of the abdominal cavity in extreme cases of obstruction of the bowel u. s. w. Lancet. 1875. Bd. I. p. 369. — 6) Nicaise, Sur une variété de rétrécissement de l'intestin consécutif à un étranglement herniaire. Revue de chir. 1881. Nr. 4. — 7) Garrè, Ueber eine eigenartige Form narbiger Stenose nach Brucheinklemmung. Bruns' Beiträge. 1892. Bd. 9. — 8) Maas, Ueber die Entstehung von Darmstenose nach Brucheinklemmung. Deutsche med. Wochenschr. 1895. S. 365. — 9) Schulz, Ueber Darmstenose infolge von Gangrän der Schleimhaut nach Incarceration von Hernien u. s. w. Deutsche Zeitschr. f. Chir. Bd. 47. S. 561. — 10) Luksch, Ueber Darmblutung und Darmstenose nach Brucheinklemmung. Wien. klin. Wochenschr. 1898. S. 999. — 11) Haasler, Ueber Darmstenose. Arch. f. klin. Chir. Bd. 71. S. 652. — 12) Jerusalem, Kasuistischer Beitrag zur Lehre von

den Darmwandveränderungen nach Brucheinklemmung. Zeitschr. f. Heilkunde. Bd. 23. H. 3. — 13) A. Thomson, Stenosis of the intestine after strangulated hernia. Brit. med. Journ. 1901. Bd. I. p. 769. — Ders., Stricture of the intestine, a sequal of strangulated hernia. Brit. med. Journ. 1897. Bd. II. p. 950. — 14) Crampe, Die Uebernähung gangränverdächtiger Schnürfurchen. Bruns' Beiträge Bd. 38. S. 551. — 15) Goebell, Ueber Darmstenose nach Brucheinklemmung. Deutsche Zeitschr. f. Chir. Bd. 67. S. 568. — 16) Fuchsig, Ueber die in den letzten 12 Jahren an der Klinik ausgeführten Darmresektionen. Deutsche Zeitschr. f. Chir. Bd. 51. S. 173. — 17) Bundschuh, Zur Pathologie und Therapie der Brucheinklemmung. Bruns' Beiträge Bd. 31. S. 425. — 18) Jahresbericht der Heidelberger chir. Klinik. 1898. Bruns' Beiträge Bd. 26. Supplementheft. S. 119. — 19) Hofmeister, Ueber die Behandlung brandiger Brüche mit primärer Darmresektion. Bruns' Beiträge Bd. 28. — 20) B. Schmidt, Deutsche Chirurgie. Lief. 47. — 21) Palasciano, Verengerungen der Eingeweide bei eingeklemmten Hernien. Amtl. Bericht über die 33. Versamml. deutsch. Naturf. u. Aerzte zu Bonn. 1857. S. 269. — 22) Kocher, Zur Lehre der Brucheinklemmung. Deutsche Zeitschr. f. Chir. 1877. Bd. 8. — 23) Petersen, Ueber die Behandlung brandiger Brüche. Deutsche med. Wochenschr. 1901. — 24) v. Mikulicz, Ueber Behandlung brandiger Brüche. Berl. klin. Wochenschr. 1892. S. 209. — 25) Helferich, Ueber die Ausführung der Herniotomie bei gangränverdächtigem Darm. Centralbl. f. Chir. — 26) König und Lindner, Diskussion über Körte's Vortrag: Ueber die Behandlung brandiger Brüche. Berl. klin. Wochenschr. 1896. S. 761.

Lebenslauf.

Bernhard Baisch, geboren den 13. Juni 1880 in München als Sohn des † Hermann Baisch, Professors an der Akademie bildender Künste in Karlsruhe, und seiner Frau Julie geb. Schönleber. Ich besuchte das Gymnasium in Karlsruhe von 1889—1898. Während meines medizinischen Studiums besuchte ich die Universitäten Freiburg i./B. und Heidelberg, wo ich am 19. Juli 1900 die ärztliche Vorprüfung und mit dem 27. Juli 1903 das medizinische Staatsexamen bestand. In den Hauptfächern hörte ich die Vorlesungen und Kliniken von: Wiedersheim, v. Kries, Weismann, Himstedt, Hildebrandt, Kiliani, Ziegler, Bäumler, Kraske, Hegar, Axenfeld, Thomas (in Freiburg); Maurer, Ewald, Curtius, Quinke, Bütschli, Pfitzer, Arnold, Erb, Czerny, Kehrer, v. Rosthorn, Kraepelin, Leber, Vierordt, Gottlieb, Knauff (in Heidelberg).